# Горизонтальная аугментация

## Клинические процедуры по Prof. Carlo Maiorana и Dr. Mario Beretta, Университет Mailand, Италия

> Регенерация кости с использованием внутриротового аутологичного костного блока и создание контура с помощью Geistlich Bio-Oss® , а также закрытие мембраной Geistlich Bio-Gide®

## 1. Специфика показаний к применению

| | | |
|---|---|---|
| **Область** | ☐ эстетическая область | ☒ неэстетическая область |
| | ☒ верхняя челюсть | ☐ нижняя челюсть |
| | ☐ замещение одного зуба | ☒ замещение нескольких зубов |
| **Ситуация с костью** | ☐ небольшой дефект кости | ☒ большой дефект кости |
| **Показания к применению аугментации кости** | ☐ немедленно к моменту имплантации | ☒ перед имплантацией (2 этапа) |
| | ☒ применение блоков трансплантатов | ☐ использование частичных трансплантатов |
| **Ситуация с мягкой тканью** | ☐ толстый биотип | ☒ тонкий биотип |
| | ☒ возможно первичное закрытие раны | ☐ первичное закрытие раны проблематично |
| | ☐ показан трансплантат мягкой ткани | ☒ для трансплантации мягкой ткани показаний нет |



## Рекомендуемая литература


1 Schmitt A, Zarb GA. The longitudinal clinical effectiveness of osseointegrated dental implants for single-tooth replacement. Int J Prosthodont 1993;6:197-202.

2 Studer S, Pietrobon N, Wohlwend A. Maxillary anterior single-tooth replacement: Comparison of three treatment modalities. Pract Periodontics Aesthet Dent 1994;6:51-60.

3 Misch CM. Ridge augmentation using mandibular ramus bone grafts fort the placement of dental implants: Presentation of a technique. Pract Periodontics Aesthet Dent 1996;8:127-135.

4 Misch CM. Comparison of intraoral donor sites for onlay grafting prior to implant placement. Int J Oral Maxillofac Implants 1997;12:767-776.

5 Santoro F, Maiorana C: Advanced osseointegration; RC Libri, Milan, 2005

6 Maiorana C, Beretta M, Salina S, Santoro F: Reduction of autogenous bone graft resorption by means of BioOss coverage: a prospective study; JPRD, vol 25,1,2005

7 Maiorana C, Simion M: Advanced techniques for bone regeneration with BioOss and BioGide; RC Libri, Milano, 2003


## Фирмы-производители

> Шовный материал (шелк): Silkam 4/0, B. Braun AESCULAP AG & CO.KG. D-78532 Tuttlingen

> Шовный материал (полиамид): Dafilon 6/0, B. Braun AESCULAP AG & CO.KG. D-78532 Tuttlingen

> Имплантаты: Camlog Promote plus 3,8 x 11 мм, Camlog Biotechnologies AG

## Контакты


> Prof. Carlo Maiorana, Стоматологическая клиника (Clinica Odontoiatrica), Университет Mailand, Via Commenda 10, 20122 Mailand, Италия; Telefon: +39 02 55 032303, Fax: +39 0 396 666 86, E-Mail: carlo.maiorana@unimi.it

> Dr. Mario Beretta, Стоматологическая клиника (Clinica Odontoiatrica), Университет Mailand, Via Commenda 10, 20122 Mailand, Италия telephone: +39 02 55 032303, fax: +39 0 396 666 86, e-mail: berets@hotmail.com


## Другие выпуски издания

> Для бесплатного получения издания обращайтесь, пожалуйста, по адресу: **www.geistlich-pharma.com/indicationsheets**

> Если Вы больше не хотите коллекционировать издания, сообщите о своем отказе Вашему дистрибьютеру

31325.1/1007/e


**Эксклюзивный дистрибьютор в России**
**Группа компаний СИМКО**
Москва, Нижний Сусальный пер., дом 7, строение 7,
тел.: (495) 737 80 03, (495) 737 80 04
orders@simkodent.ru
www.simkodent.ru


©Geistlich Pharma AG


Business Unit Biomaterials
CH-6110 Wolhusen
phone +41 41 492 56 30
fax +41 41 492 56 39
www.geistlich-pharma.com

## Важная информация

Prof. Carlo Maiorana и Dr. Mario Beretta:
Стоматологическая имплантология обеспечивает ряд преимуществ при терапии беззубых областей. Успешное применение оссеоинтегрированных имплантатов в терапии полной или частичной адентии требует достаточного количества имеющейся кости. Если же речь идет о утрате зуба из-за травмы или врожденной агенезии, то дефект кости часто можно исправить с помощью аугментации гребня альвеолярного отростка перед установкой имплантата[1].

Если необходима реконструкция областей с частичной адентией, то здесь в распоряжении есть технологии по аугментации кости и/или мягких тканей. Реконструкция кости обеспечивает дополнительную опору для имплантата, позволяет разместить имплантат наиболее оптимально для протезирования и улучшает эстетический контур мягких тканей. Перед установкой имплантата, к моменту имплантации или позднее, может потребоваться костный трансплантат[2-4].

Есть целый ряд методик трансплантации, а также участков забора костных трансплантатов. Так как неорганический костный матрикс обладает способностью снижать резорбцию трансплантата, то в данном случае речь идет о том, чтобы с помощью Geistlich Bio-Oss® создать контур аутологичных блоков трансплантатов-накладок. Помимо этого аугментированная область закрывается мембраной Geistlich Bio-Gide® (8), чтобы избежать прорастания мягкой ткани и тем самым обеспечить беспрепятственную регенерацию тканей, а в случае дегисценции - и дополнительный терапевтический эффект.

## 2. Цели терапии

> Необходимо увеличить атрофированный гребень альвеолярного отростка по вертикали и горизонтали с помощью аутологичного блока из подбородка, создать контур с использованием Bio-Oss® и затем закрыть мембраной Geistlich Bio-Gide® ; кроме того, следует выполнить поднятие дна синуса.

## 3. Хирургический процесс

Сним. 1 Панорамный рентгеновский снимок перед операцией. Область 24-26 зубов следует реконструировать, причем необходимо учесть пневматизацию синуса

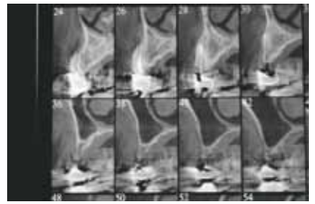

Сним. 2 КТ-сканирование позволяет увидеть атрофию гребня альвеолярного отростка по вертикали и горизонтали.

Сним. 3 Вид до операции со стороны окклюзии демонстрирует гребень альвеолярного отростка, уменьшенный по горизонтали.

Сним. 4 Вид до операции с буккальной стороны. Исходная ситуация – тонкий биотип мягкой ткани.

Сним. 5 Вмешательство: забор кости из подбородка.[5]

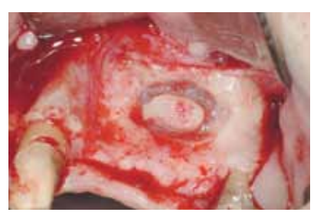

Сним. 6 Поднятие дна синуса: доступ к мембране синуса.[5]

Сним. 7 Заполнение субантральной части пазухи материалом Geistlich Bio-Oss®.

Сним. 8 Измерение атрофированного гребня альвеолярного отростка.[6,7]

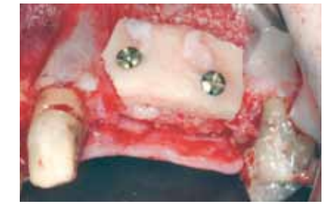

Сним. 9 Установка трансплантата в гребень альвеолярного отростка: вид с буккальной стороны.[6,7]

Сним. 10 Установка трансплантата в гребень альвеолярного отростка: вид со стороны окклюзии.[6,7]

Сним. 11 Создание контура с помощью Geistlich Bio-Oss®, чтобы предотвратить резорбцию аутологичного костного блока трансплантата.[6,7]

Сним. 12 Geistlich Bio-Gide® помещается поверх трансплантата.[6,7]

Сним. 13 Закрытие мягкой ткани.

Сним. 14 Послеоперационный панорамный рентгеновский снимок.

Сним. 15 Клиническая ситуация к моменту имплантации, 3 месяца спустя после операции.

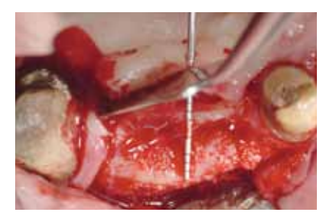

Сним. 16 Клиническая картина аугментированного гребня альвеолярного отростка: никаких признаков резорбции костного блока.

Сним. 17 Установка имплантатов.

Сним. 18 Послеоперационный панорамный рентгеновский снимок.



Geistlich Biomaterials